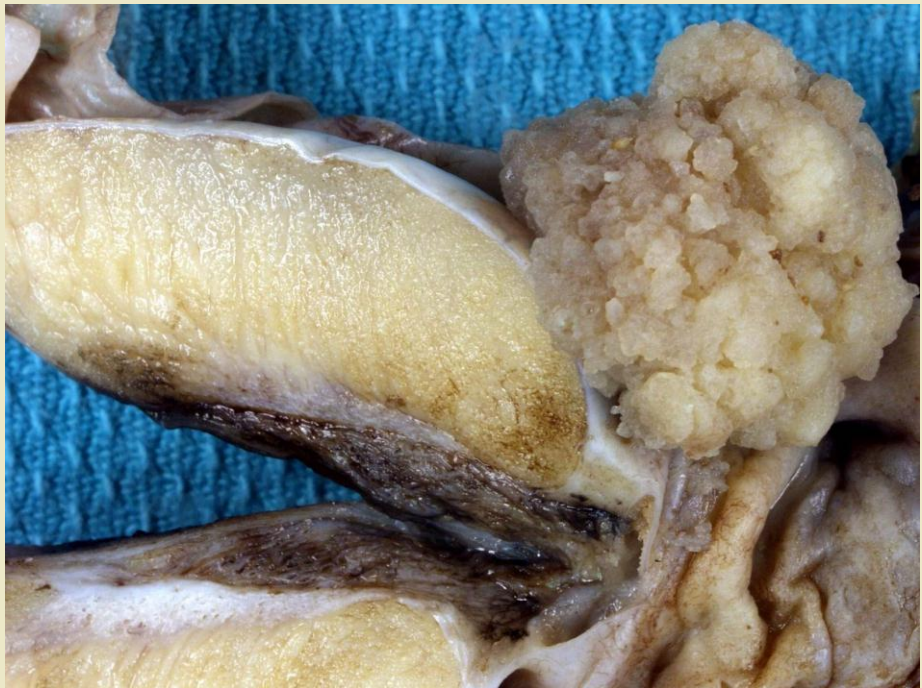
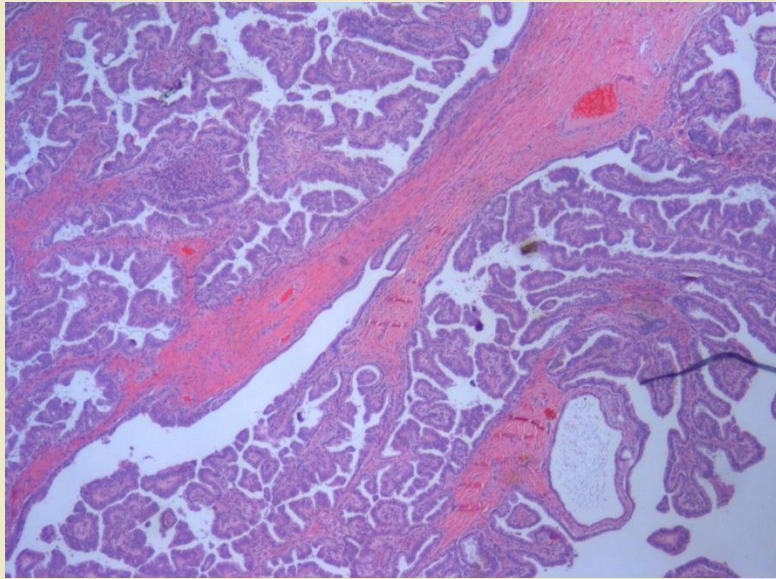


Cas clinique 12

Philippe Camparo
Hopital Foch, Suresnes
Bruxelles 14 mai 2011

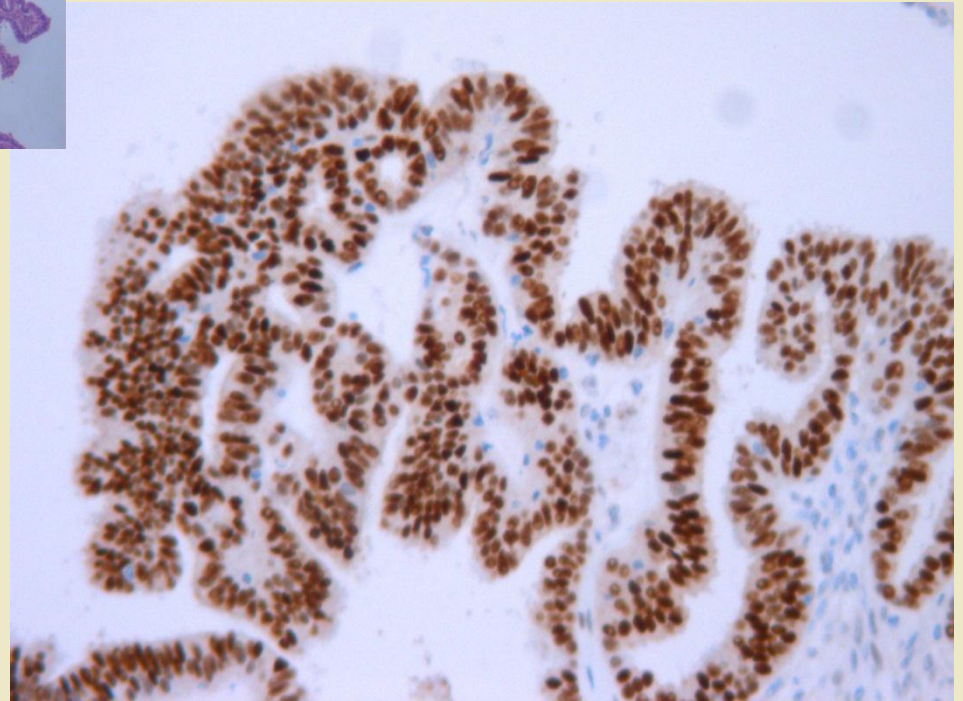
- Patient de 45 ans
- Tumeur éxophytique accolée à la vaginale





Marqueurs mésothéliaux
négatifs

Positivité nucléaire des
ER et/ou PR (++++)



Diagnostic

**Tumeur papillaire séreuse de type
mullérien**

Tumeur papillaire séreuse de type mullérien

Développement extra ou intra testiculaire
Aux dépends des reliquats mullériens

Formes séreuses ou mucineuses

Formes superficielles bénignes

Formes de pronostic incertain (border line)

Formes malignes

Diagnostic différentiel

Tumeur germinales : tératome avec
contingent somatique malin carcinomateux
rechercher des lésions de NGIT

Mésothéliomes : marqueurs
mésenchymateux négatifs (calrétinine,
CD99)

Tumeurs des annexes (rete, épididyme)
rares ++

Métastase ++

Pronostic

Peu de cas décrits

Probablement fonction de l'infiltration, de la taille, du stade

Young Am J Surg Pathol 2003