

Cas 9

Dr Ph Camparo

Dr Eva Comperat

Hopital Foch, Suresnes

Hopital Pitié Salpêtrière Paris

Bruxelles 14 mai 2011

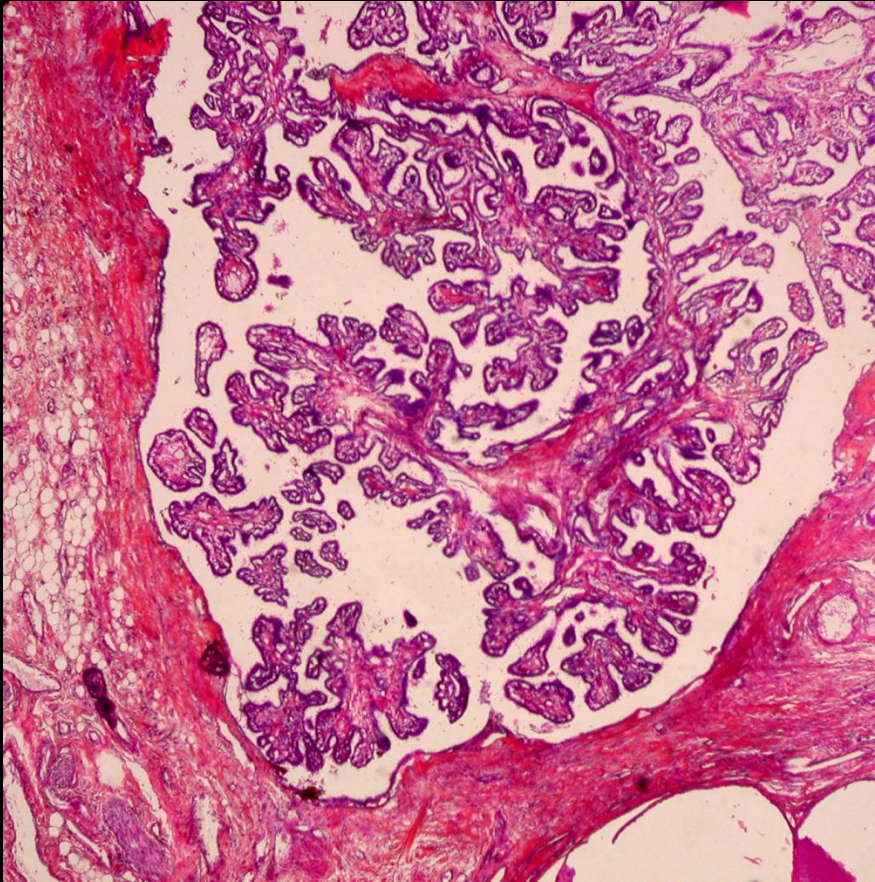
Patient de 35 ans

Petite formation centimétrique développée
aux dépens de l'épididyme

Diagnostic

Cystadénome papillifère de l'épididyme

Cystadénome papillifère de l'épididyme



Lésion rare, associée
à une mutation VHL
(2/3)

Papilles bordées de
cellules claires

Interrogatoire +/-
enquête

Diagnostic différentiel

Tumeurs du rete testis

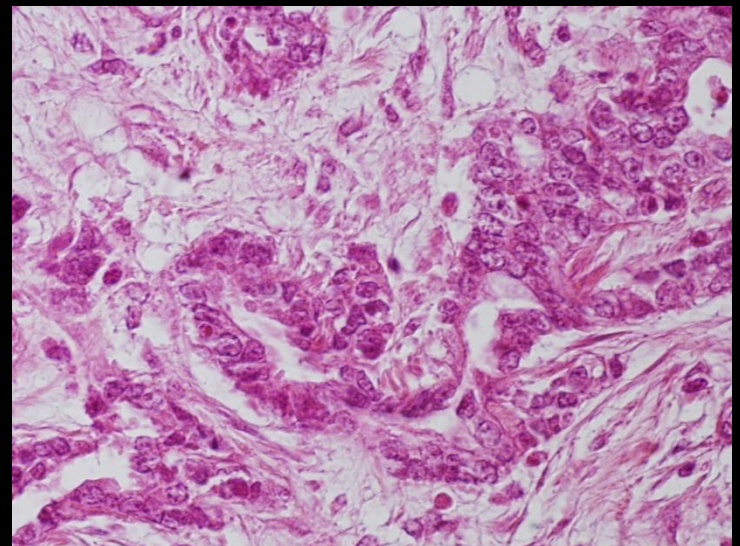
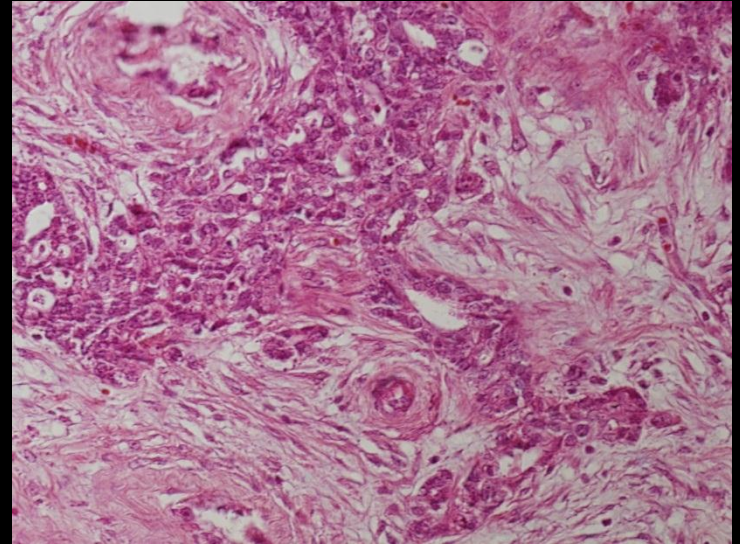
Rare (Kyste>> Adénome>>
ADK) : Hile

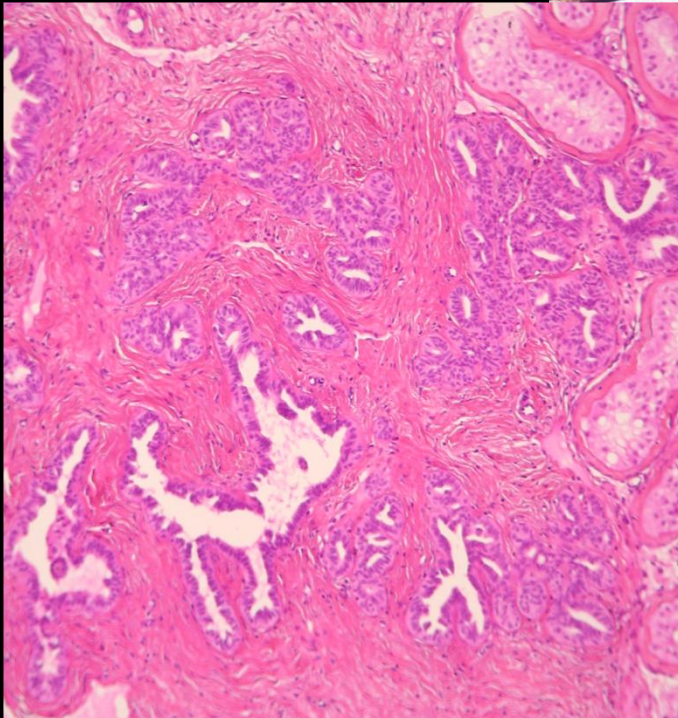
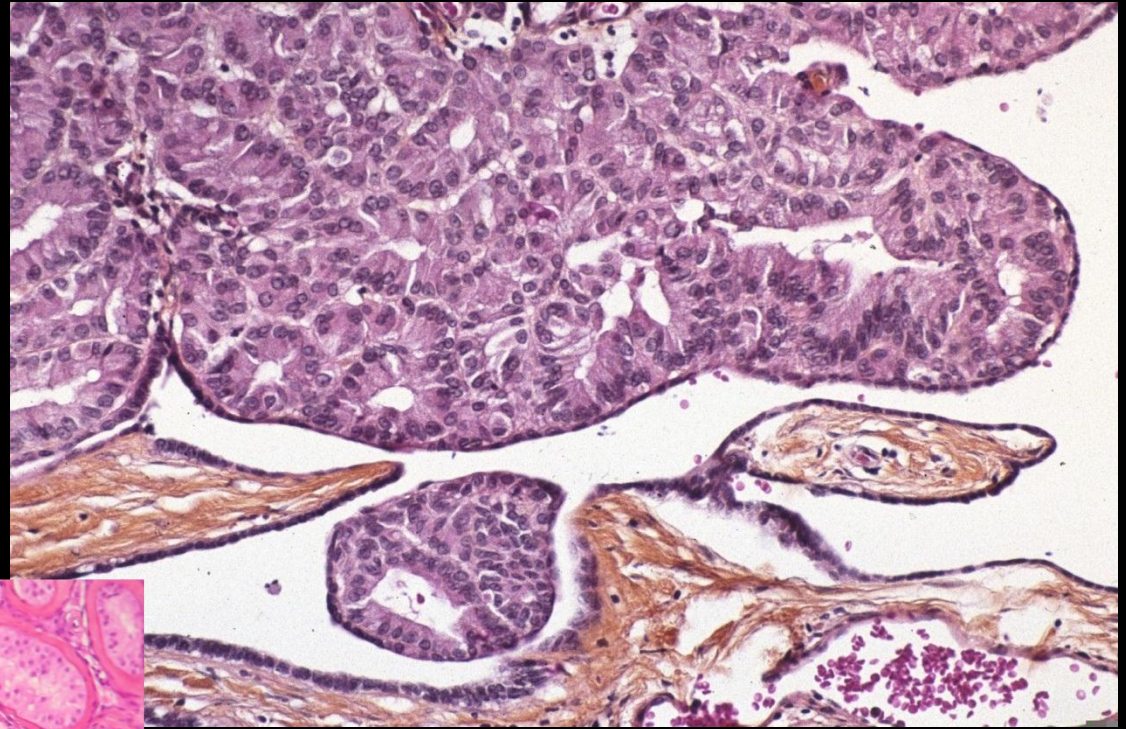
Adénome

Aspect hyperplasique en
regard d'une tumeur germinale

Infiltration pagétoïde par une TG
IHC

ADK : métastase (même age)



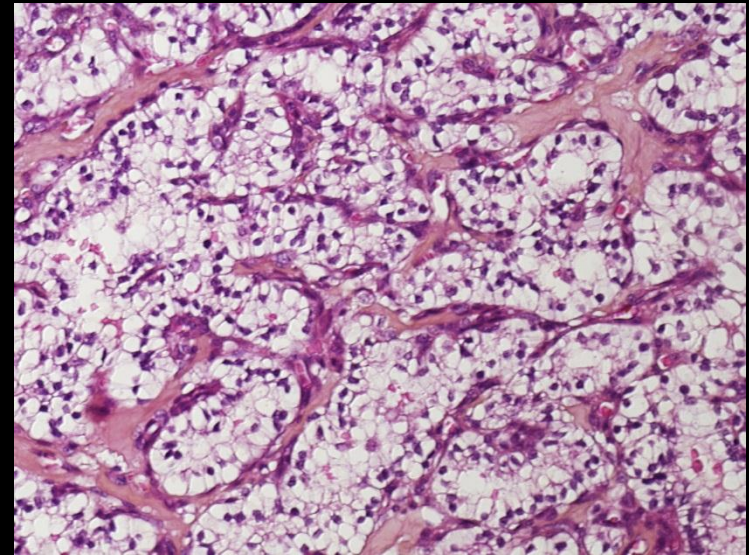
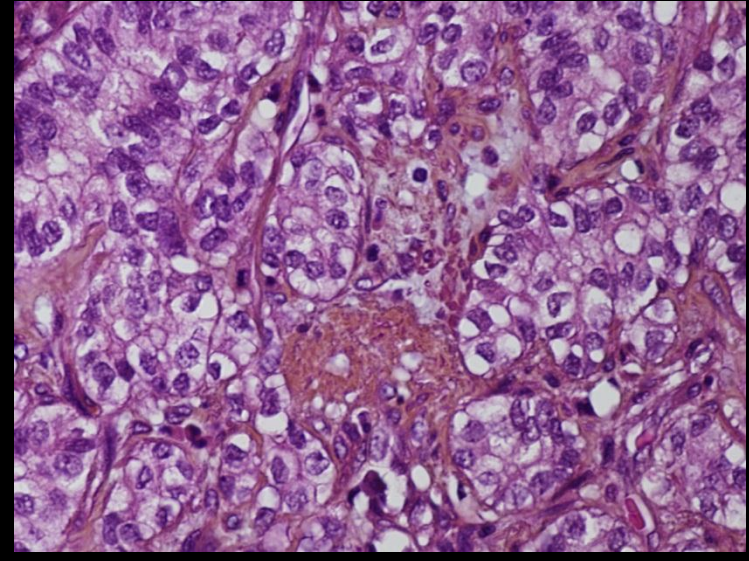
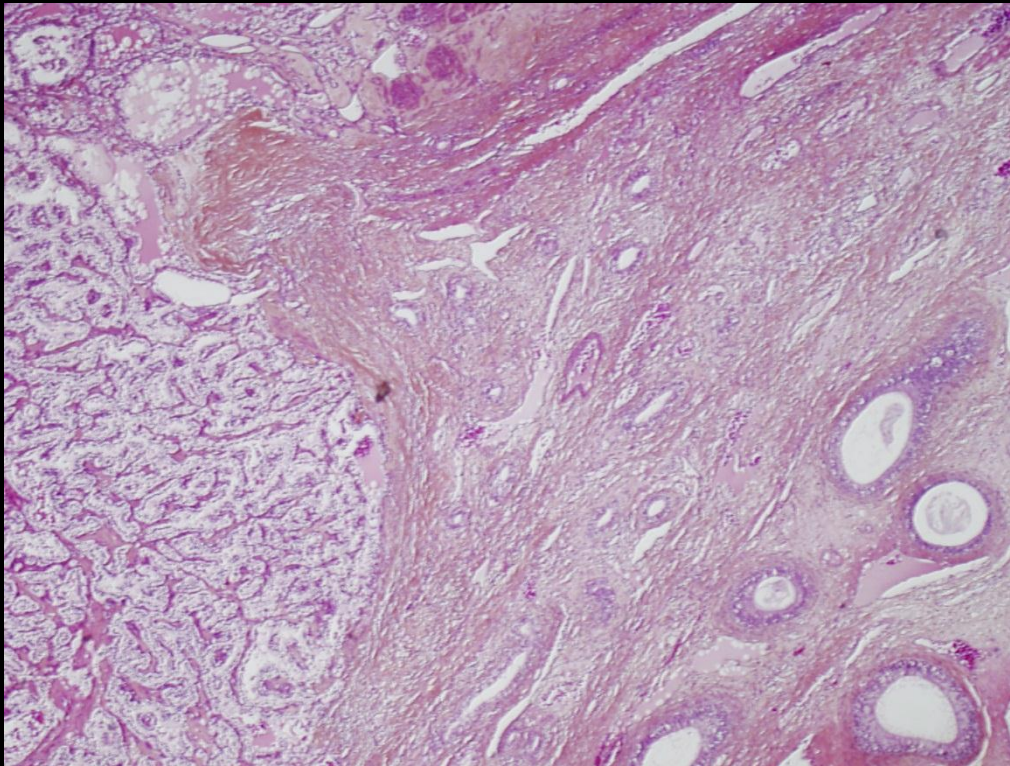


Hyperplasie sertoliforme

DD : T à cellules de Sertoli
Tumeur vitelline

IHC, +/- localisation

Adénocarcinome de l'épididyme



8 cas décrits

DD : métastase +++++